

JUVENIL LOKALISERT SKLERODERMA JLS

SYKDOMSINFORMASJON OG FAGLIGE ANBEFALINGER FOR UTREDNING OG BEHANDLING

FORORD

Dokumentet er publisert mars 2022

Forfattergruppen består av

- Siri Opsahl Hetlevik (NAKBUR, OUS)
- Gry Børmark Hoftun (St. Olavs hospital)
- Ellen Nordal (Univeristetssykehuset i Nord-Norge)
- Anne-Marit Selvaag (OUS)
- Helga Sanner (NAKBUR, OUS)
- Dokumenter er godkjent av NAKBURs referansegruppe

BAKGRUNN

- Juvenil lokalisert skleroderma (jLS) omfatter et sykdomsspektrum karakterisert av inflammasjon med hudfortykkelse og sklerose, som affiserer hud og av og til og dypere strukturer som subkutant fett, fascier, muskulatur og skjelett.
- Sykdommen er sjelden, med usikker forekomst, estimert insidens 3.4 per million barn per år¹
- Mye er ukjent vedrørende patogenesen, men jLS anses som en autoimmun sykdom dominert av profibrotiske mekanismer^{2,3}
- Gjennomsnittlig debutalder er 7-8 år⁴
- 60-70% av pasientene er jenter

KLASSIFIKASJON

- Det finnes ikke etablerte klassifikasjons- eller diagnostiske kriterier for sykdommen
- Det er vanlig å dele jLS inn i 5 typer basert på utbredelse, hvorav lineær skleroderma er klart vanligst hos barn⁴ (tabell 1):

	Subtype	Beskrivelse
Lineær skleroderma	Truncus/ekstremitet	Lineær lesjon som involverer dermis, subkutant vev og noen ganger muskulatur og underliggende skjelett
	Hode	«En coupe de sabre» – lineær indurasjon som affiserer ansikt og hode, og kan affisere muskulatur og underliggende skjelett Parry-Romberg - progressiv hemifasciell atrofi nedenfor pannen som affiserer hud, subkutant vev og noen ganger dypere strukturer som brus, skjelett og muskulatur
Sirkumferensiell morfea/plaque morfea	Overfladisk	Lesjon som involverer epidermis og dermis
	Dyp	Involverer også subkutant vev som fascie og muskulatur. Noen ganger er ikke selve huden affisert
Generalisert morfea ≥4 lesjoner		Starter som ≥4 individuelle plakk som konfluerer og affiserer minst 2 av 7 områder (hode/hals, høyre og venstre overekstremitet, høyre og venstre underekstremitet, bryst/abdomen, rygg)
Pansklerotisk morfea		Sirkumferensiell affeksjon av ekstremiteter, affiserer hud, subkutant vev, muskulatur og skjelett. Kan også affisere andre kroppsdeler uten affeksjon av indre organer
Blandet morfea		Kombinasjon av to eller flere typer

Tabell 1
Oversatt fra Laxer RM, Zulian F. Localized scleroderma. Curr Opin Rheumatol 2006; 18:606.

KLINISKE MANIFESTASJONER

Lesjonene utvikler seg gjerne med en initial inflammatorisk reaksjon med erytem og lilla randsone. Så får man en sklerotisk, indurert fase, ofte med tegn til inflammasjon i ytterkant av lesjonen. Til slutt tilkommer atrofi med mykere hud med hypo- eller hyperpigmentering.

LINEÆR SKLERODERMI EKSTREMITET

- Atrofi av underhud, muskulatur, benvev og av og leddhinne
- Forstyrret vekst hvor affisert ekstremitet hemmes i lengdeveksten
- Fleksjonskontrakturer

LINEÆR SKLERODERMI HODE/EN COUP DE SABRE/PARRY-ROMBERG

- Oftest begrenset til ene halvdel av hode/ansikt
- Hårtap i affisert område på hodet og øyenbryn
- Asymmetrisk utvikling av ansikt og tannproblematikk
- Vaskulære forandringer i hjernen forekommer

EKSTRAKUTANE MANIFESTASJONER

- Forekommer hos rundt 20%⁵
- Artritt hos opptil 47% med lineær sklerodermi
- Nevrologiske symptomer hos 17%
- Vaskulære symptomer hos 9% (i form av vaskulitt-utslett og dyp venetrombose)
- Symptomer fra øyne (episkleritt, uveitt, xeroftalmi, glaukom, papilleødem) hos 8%
- Andre autoimmune tilstander som Raynaud fenomen og overlapp med systemisk sklerose forekommer, men er sjelden

UTREDNING OG OPPFØLGING

Det er publisert konsensus-baserte anbefalinger for håndtering og behandling av jLS, via det europeiske initiativet Single Hub and Access point for paediatric Rheumatology in Europe (SHARE) i 2018⁶

OVERORDNEDE PRINSIPPER FOR DIAGNOSE OG UTREDNING:

Alle barn med mistenkt lokalisert skleroderma bør henvises spesialisert barnerevmatologisk senter
LoSSI anbefales brukt i klinisk praksis for å vurdere sykdomsaktivitet (se figur 1)

LoSDI anbefales brukt i klinisk praksis for å vurdere skade

Infrarød termografi kan brukes for å vurdere aktivitet, men man kan få falske positive funn pga hudatrofi (lite kompetanse på dette i Norge per i dag)

Ultralyd med bruk av Doppler kan være nyttig for å vurdere sykdomsaktivitet, utbredelse og behandlingsrespons

Det bør gjøres leddundersøkelse inkludert kjeveledd ved diagnose og på kontroller

MR kan være nyttig for å vurdere muskel/skjelettaffeksjon, spesielt når lesjonen krysser ledd

Alle pasienter med jLS som affiserer ansikt og hode, med eller uten nevrologiske tegn, bør få gjort MR av hodet ved diagnosetidspunkt

Alle pasienter med jLS som involverer ansikt og hode bør vurderes av tannlege/kjevekirurg ved diagnose

Det anbefales øyeundersøkelse, inkludert screening for uveitt, av alle pasienter med jLS, spesielt de som har lesjoner i ansikt og hode

KLINISK UNDERSØKELSE

LoSSI; Localized scleroderma skin severity index. LoSDI; localized scleroderma skin damage index (se figur 1)

- Generell organstatus samt høyde, vekt, blodtrykk
- Full leddstatus
- Vurdering av benlengdeforskjell hvis aktuelt
- Nevrologisk undersøkelse ved «en coup de sabre»
- Kartlegging av huden i sin helhet med nøyaktig beskrivelse av lesjoner. Lesjonenes lengde/bredde måles og dokumenteres. Bilder bør lagres i journal. Alle barn med mistanke om jLS bør undersøkes av både barnerevmatolog og hudlege

BLODPRØVER

- Generelle (hematologi, inflammasjonsmarkører, nyre- og leverfunksjonsprøver)
Infeksjonsutredning: borrelia antistoffer, parvovirus B19, hepatitt B og C

- Muskelenzymmer (CK, LD, ASAT, ALAT)
- Immunologiske prøver
 - ANA (positiv hos 23-73%, hyppigst ved lineær sklerodermi)^{4 7}
 - RF (positiv hos 15-60%, hyppigst hos pasienter med artritt)⁷
 - Myosittspesifikke- og systemisk sklerosespesifikke antistoff (differensialdiagnostisk)

BILLEDDIAGNOSTIKK

- MR av aktuell lesjon for å kartlegge dybde og eventuelt affeksjon av ledd, skjelett og muskulatur
- MR caput av lesjoner i ansikt og hode mtp CNS-affeksjon
 - Alle pasienter med affeksjon av hodet bør utredes med MR caput ved diagnosetidspunkt⁶
- Røntgen thorax
- Infrarød termografi kan være nyttig for å oppdage aktivitet i lesjoner om dette er tilgjengelig
- Ultralyd med power doppler kan brukes av erfaren utøver til å registrere økt blodflow ved inflammasjon, fettatrofi og økt ekkogenisitet ved fibrose
- Ultralyd av aktuelle ledd

BIOPSI

- Hudbiopsi av aktuelle lesjoner bør som hovedregel tas⁸

AKTUELLE DIFFERENSIALDIAGNOSER

- Sarkoidose
- Juvenil systemisk sklerose, mixed connective tissue disease, juvenil dermatomyositt
- Kronisk graft versus host disease
- Eosinofil fasciit
- Pannikulitt
- Lipodystrofi
- Kutan borreliose/acrodermatitis chronica atrophicans
- Regional smertesyndrom/refleksdystrofi
- Lichen sclerosus et atrophicus

MÅL FOR SYKDOMSAKTIVITET, RESPONS OG REMISJON

- LoSCAT (Localized Scleroderma Cutaneous Assessment Tool) er et scoringssystem som inkluderer Skin Severity Index (LoSSI) og Skin Damage Index (LoSDI) (figur 1)^{9 10}
- LoSSI er et validert instrument for å score aktivitet og alvorlighetsgrad, og har vist å korrelere godt med klinikers vurdering av sykdomsaktivitet
- LoSDI anbefales for å vurdere grad av skade

Localized Scleroderma Cutaneous Assessment Tool

mLoSSI
Localized Scleroderma Skin **Activity** Index

LoSDI
Localized Scleroderma Skin **Damage** Index

Site	New/ enlarge (within 1 mo) 0 = none 3 = N/E	Erythema 0 = none 1 = pink 2 = red 3 = dark red/ violaceous	Skin Thickness 0 = none 1 = mild 2 = moderate 3 = marked	Dermal Atrophy 0 = none 1 = shiny 2 = visible vessel 3 = obvious 'cliffdrop'	Subcutaneous Atrophy 0 = none 1 = flat 2 = concave 3 = marked atrophy	Dyspigmentation (hypo/hyperpig) 0 = none 1 = mild 2 = moderate 3 = marked
Scalp/ face						
Neck						
Chest						
Abdomen						
Upper back						
Lower back						
RT						
arm						
forearm						
hand						
thigh						
leg						
foot						
LT						
arm						
forearm						
hand						
thigh						
leg						
foot						

Total Score: mLoSSI (Activity) _____ LoSDI (Damage) _____

PLEASE MARK WITH A STRAIGHT LINE:

Physician Global Assessment of Disease Activity

0
Inactive

100
Markedly active

Physician Global Assessment of Disease Damage

0
No damage

100
Markedly damage

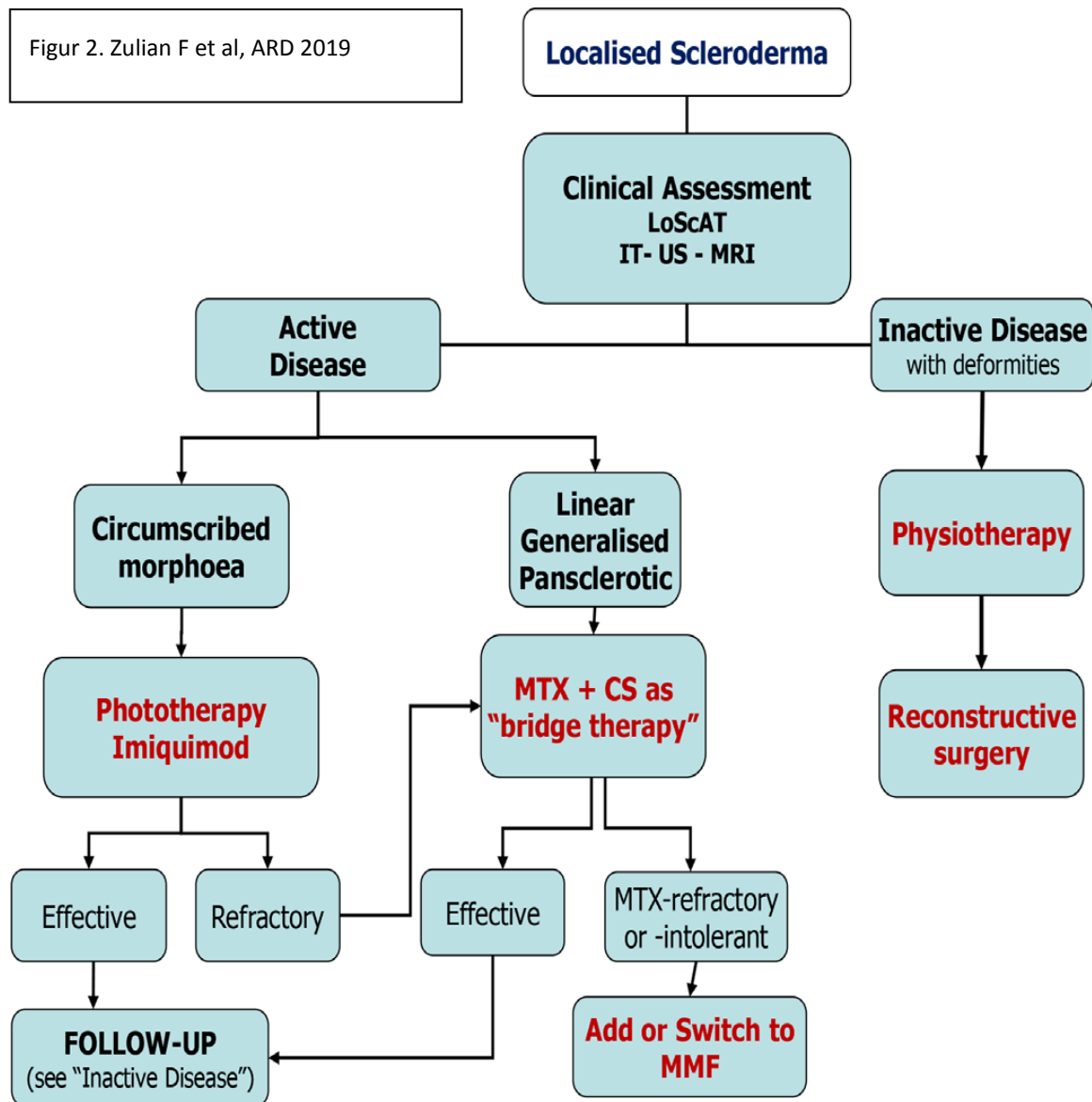
Comment:

Figur 1. *Rheumatology (Oxford)*, Volume 49, Issue 2, February 2010, Pages 373–381,
<https://doi.org/10.1093/rheumatology/kep361>

BEHANDLING

Behandlingsanbefalingene er basert på en randomisert kontrollert studie på metotrexat versus placebo¹¹ og publiserte konsensusanbefalinger⁶

- Behandlingen bør styres av barnereumatolog med erfaring med tilstanden
- Det er utviklet egne [anbefalinger for fysioterapi](#) og [for ergoterapi](#) ved juvenil sklerodermi i regi av NAKBUR
- Medikamentell grunnbehandling består av metotrexat i kombinasjon med steroider^{6 11 12} – se figur 2 for behandlingsalgoritme
 - Anbefalt dose metotrexat er 15 mg/m²/ukentlig, maks 20 mg/ m² /ukentlig
 - Fortrinnsvis subkutan administrasjonsform
 - Når man har nådd klinisk akseptabelt behandlingsmål, bør metotrexat kontinueres i minst 12 måneder før nedtrappings- og seponeringsforsøk¹²
 - Steroidene kan administreres som SoluMedrol puls-behandling i ulike regimer, eventuelt som prednisolon i nedtrappende doser over 3 måneder
 - Vi foreslår SoluMedrol pulsbehandling 15-30 mg/kg/dose, max 1000 mg i 3 påfølgende dager i måneden i 3 måneder
- Mykofenolat mofetil er et alternativ ved behandlingsresistent sykdom eller intoleranse mot metotrexat¹³
- Abatacept har vist effekt som tilleggsmedisin til MTX eller MMF i en retrospektiv studie med pasienter med behandlingsresistent sykdom¹⁴
- Tocilizumab kan være et alternativ ved terapieresistent sykdom og spesielt ved ekstrakutane manifestasjoner som artritt og uveitt¹⁵
- Sirkumferensiell morfea har først og fremst kosmetiske konsekvenser og bør fortrinnsvis behandles med topikale midler
- Aktuell topikal behandling kan være lysbehandling (UVA1)¹⁶, calcineurin-hemmere¹⁷ og Imikvimod¹⁸



FORLØP OG PROGNOSE

- Sykdommen er som regel selvbegrensende og brenner ut etter noen år ubehandlet, men kan føre til vekstforstyrrelser og deformiteter
- De fleste oppnår full remisjon, en studie med langtids oppfølging viste at etter 10 år hadde 12,5% av barn med lineær sklerodermi fortsatt aktiv sykdom. Over halvparten av pasientene hadde mild vevsskade, 25% moderat skade og 23% klassifisert som alvorlig skade. 20% hadde funksjonsnedsettelse pga sykdommen¹⁹
- Forsinket oppstart av systemisk behandling var assosiert med lengre sykdomsaktivitet og oftere sykdomsoppluss

1. Herrick AL, Ennis H, Bhushan M, *et al.* Incidence of childhood linear scleroderma and systemic sclerosis in the UK and Ireland. *Arthritis care & research* 2010;62(2):213-8. doi: 10.1002/acr.20070
2. Takehara K, Sato S. Localized scleroderma is an autoimmune disorder. *Rheumatology (Oxford, England)* 2005;44(3):274-9. doi: 10.1093/rheumatology/keh487
3. Saracino AM, Denton CP, Orteu CH. The molecular pathogenesis of morphea: from genetics to future treatment targets. *The British journal of dermatology* 2017;177(1):34-46. doi: 10.1111/bjd.15001
4. Zulian F, Athreya BH, Laxer R, *et al.* Juvenile localized scleroderma: clinical and epidemiological features in 750 children. An international study. *Rheumatology (Oxford, England)* 2006;45(5):614-20. doi: 10.1093/rheumatology/kei251
5. Zulian F, Vallongo C, Woo P, *et al.* Localized scleroderma in childhood is not just a skin disease. *Arthritis and rheumatism* 2005;52(9):2873-81. doi: 10.1002/art.21264
6. Zulian F, Culpo R, Sperotto F, *et al.* Consensus-based recommendations for the management of juvenile localised scleroderma. *Ann Rheum Dis* 2019;78(8):1019-24. doi: 10.1136/annrheumdis-2018-214697
7. Hayakawa I, Hasegawa M, Takehara K, *et al.* Anti-DNA topoisomerase IIalpha autoantibodies in localized scleroderma. *Arthritis and rheumatism* 2004;50(1):227-32. doi: 10.1002/art.11432
8. Walker D, Susa JS, Currimbhoy S, *et al.* Histopathological changes in morphea and their clinical correlates: Results from the Morphea in Adults and Children Cohort V. *Journal of the American Academy of Dermatology* 2017;76(6):1124-30. doi: 10.1016/j.jaad.2016.12.020
9. Arkachaisri T, Vilaiyuk S, Li S, *et al.* The localized scleroderma skin severity index and physician global assessment of disease activity: a work in progress toward development of localized scleroderma outcome measures. *The Journal of rheumatology* 2009;36(12):2819-29. doi: 10.3899/jrheum.081284
10. Arkachaisri T, Vilaiyuk S, Torok KS, *et al.* Development and initial validation of the localized scleroderma skin damage index and physician global assessment of disease damage: a proof-of-concept study. *Rheumatology (Oxford, England)* 2010;49(2):373-81. doi: 10.1093/rheumatology/kep361
11. Zulian F, Martini G, Vallongo C, *et al.* Methotrexate treatment in juvenile localized scleroderma: a randomized, double-blind, placebo-controlled trial. *Arthritis and rheumatism* 2011;63(7):1998-2006. doi: 10.1002/art.30264
12. Fadanelli G, Agazzi A, Vittadello F, *et al.* Methotrexate in Linear Scleroderma: Long-Term Efficacy in Fifty Children From a Single Pediatric Rheumatology Center. *Arthritis care & research* 2021;73(9):1259-63. doi: 10.1002/acr.24260
13. Martini G, Saggioro L, Culpo R, *et al.* Mycophenolate mofetil for methotrexate-resistant juvenile localized scleroderma. *Rheumatology (Oxford, England)* 2021;60(3):1387-91. doi: 10.1093/rheumatology/keaa392
14. Li SC, Torok KS, Ishaq SS, *et al.* Preliminary evidence on abatacept safety and efficacy in refractory juvenile localized scleroderma. *Rheumatology (Oxford, England)* 2021;60(8):3817-25. doi: 10.1093/rheumatology/keaa873

15. Foeldvari I. Update on the Systemic Treatment of Pediatric Localized Scleroderma. *Paediatric drugs* 2019;21(6):461-67. doi: 10.1007/s40272-019-00363-5
16. Kreuter A, Hyun J, Stücker M, *et al.* A randomized controlled study of low-dose UVA1, medium-dose UVA1, and narrowband UVB phototherapy in the treatment of localized scleroderma. *Journal of the American Academy of Dermatology* 2006;54(3):440-7. doi: 10.1016/j.jaad.2005.11.1063
17. Guenther L, Lynde C, Poulin Y. Off-Label Use of Topical Calcineurin Inhibitors in Dermatologic Disorders. *Journal of cutaneous medicine and surgery* 2019;23(4_suppl):27s-34s. doi: 10.1177/1203475419857668
18. Pope E, Doria AS, Theriault M, *et al.* Topical imiquimod 5% cream for pediatric plaque morphea: a prospective, multiple-baseline, open-label pilot study. *Dermatology (Basel, Switzerland)* 2011;223(4):363-9. doi: 10.1159/000335560
19. Martini G, Fadanelli G, Agazzi A, *et al.* Disease course and long-term outcome of juvenile localized scleroderma: Experience from a single pediatric rheumatology Centre and literature review. *Autoimmunity reviews* 2018;17(7):727-34. doi: 10.1016/j.autrev.2018.02.004